滋賀医大誌　26(1), 13-16, 2013

腹壁全層吊り上げ単孔式腹腔鏡下開窓術を施行した感染性肝嚢胞の一例

岡内　博 [1)],　下松谷匠 [2)]
1) 独立行政法人国立病院機構滋賀病院　外科
2) 長浜赤十字病院　外科

A CASE OF INFECTED HEPATIC CYST TREATED BY SINGLE-INCISION LAPAROSCOPIC FENESTRATION WITH ABDOMINAL WALL LIFTING USING TWO BARS

Hiroshi OKAUCHI[1)], Takumi SHIMOMATSUYA[2)]
1)Department of Surgery, National Hospital Organization Shiga Hospital
2)Department of Surgery, Nagahama Red Cross Hospital

Abstract　A 77-years-old man visited our hospital because of upper abdominal pain and general fatigue. Abdominal computed tomography scan showed an infected hepatic cyst 12cm in diameter and cholecystolithiasis. The pericutaneous drainage of the cyst guided by ultrasonography disclosed that the cyst contained brown milky fluid, and the cultures for bacteria of the fluid yielded MRSA. However, due to increased in a short period of time after the drainage, we performed a single-incision laparoscopic fenestration and cholecystectomy with abdominal wall lifting using two bars. Our lifting method enables us to use usual operating instruments because the space for instruments was not so limited, and was convenient for aspiration and washing. The surgical site infection was complicated and the patient was discharged from our hospital on the 23th postoperative day. Six months after surgery, the cyst was 9mm in diameter. At present, there is no evidence of recurrence of the infected hepatic cyst.

Key words　infected hepatic cyst, single-incision laparoscopic surgery, abdominal wall lifting

はじめに

単孔式内視鏡手術は多くの施設では気腹法により行われているが, その手技や視野展開の制限などにより術中の術者のストレスも決して少なくない. また専用のトロッカーや屈曲鉗子などの使用によりコストも増加し, 病院経営にとってもよいとはいえない.

当科では西井式腹壁全層吊り上げ法[1]を用い，炭酸ガス気腹を行わずに単孔式腹腔鏡下胆嚢摘出術を行っている[2]．今回我々は，感染性肝嚢胞に対し，本術式にて開窓術を行い，良好な結果を得たので報告する．

症例

患者：77 歳，男性.

主訴：全身倦怠感，腹満，上腹部痛.

家族歴：特記すべきことなし.

既往歴：60 代，慢性腎不全．73 歳，右無機能腎，左尿管狭窄に対し, 尿管ステント留置, 以後定期交換中. MRSA 尿路感染症.

現病歴:左尿管ステント定期交換後 3 日目より上腹部痛出現し, 炎症反応の上昇および画像上肝嚢胞の感染が疑わ

Received　November 28, 2012
Correspondence: 独立行政法人国立病院機構　滋賀病院　外科　岡内　博
〒527-8505　東近江市五智町 255 番地　okauchi-hiroshi@shiga-hosp.jp

れた．外来にて保存的加療を行っていたが，腹痛が悪化したため入院加療を行った．入院後，肝嚢胞の増大により腹満が増悪したため，超音波ガイド下に経皮的穿刺吸引ドレナージ術を施行し，茶白色の膿汁が約 800ml 吸引され症状は一時軽快した．しかし，1 週間程度で再度腹満が増悪したため保存的治療の限界と判断し，手術療法目的で当科紹介となった．尚，膿汁の細菌培養では MRSA が検出された．

入院時現症：身長 164cm，体重 62kg，BMI 22.3，体温 37.0℃，血圧 152/81mmHg，脈拍 89/分．上腹部に軽度膨満および筋性防御を伴う圧痛あり．

入院時検査所見：WBC 8,500/mm^3，CRP 27.3mg/dl と炎症反応の上昇を認め，肝胆道系酵素の軽度上昇を認めた．BUN 値と CRE 値の高値および貧血は従来の値と同等であった（表 1）．

表 1: 入院時血液生化学検査所見

WBC	8500 /mm^3	CHE	38 IU/L
RBC	3.15x10^6 /mm^3	LDH	178 IU/L
Hb	9.8 g/dl	AMY	159 IU/L
Ht	28.2 %	BUN	46.9 mg/dl
Plt	219x10^3 /mm^3	CRE	3.91 mg/dl
TP	6.4 g/dl	Na	135.8 mEq/l
Alb	2.6 g/dl	K	5.04 mEq/l
T-Bil	0.8 mg/dl	Cl	112.3 mEq/l
GOT	51 IU/L	CRP	27.36 mg/dl
GPT	63 IU/L	CEA	2.1 ng/ml
ALP	435 IU/L	CA19-9	5.3 U/ml
γ-GTP	148 IU/L	AFP	4.0 ng/ml

腹部単純ＣＴ所見：初診時には，肝左葉に周囲脂肪織の濃度上昇を伴う長径 12cm の肝嚢胞を認め，肝嚢胞の感染が疑われた．また，胆石を認めた(図 1A)．この 10 日後の腹満増悪時には肝嚢胞は長径 15cm に増大，上腹部が前方に突出するようになった(図 1B)．

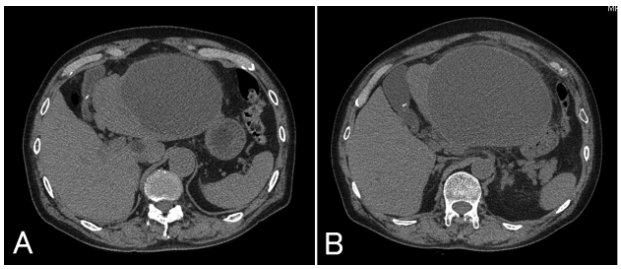

図 1: 腹部 CT 検査所見．A: 初診時．肝左葉に周囲脂肪織の濃度上昇を伴う長径 12cm の肝嚢胞および胆石を認めた．B: 入院後．肝嚢胞は 15cm に増大し、上腹部腹壁を圧排していた．

腹部 MRCP 所見：穿刺吸引より 7 日後の腹満再増悪時には肝嚢胞のサイズは穿刺前のサイズに戻っていた．また肝嚢胞と胆道との明らかな交通は認めなかった(図 2)．

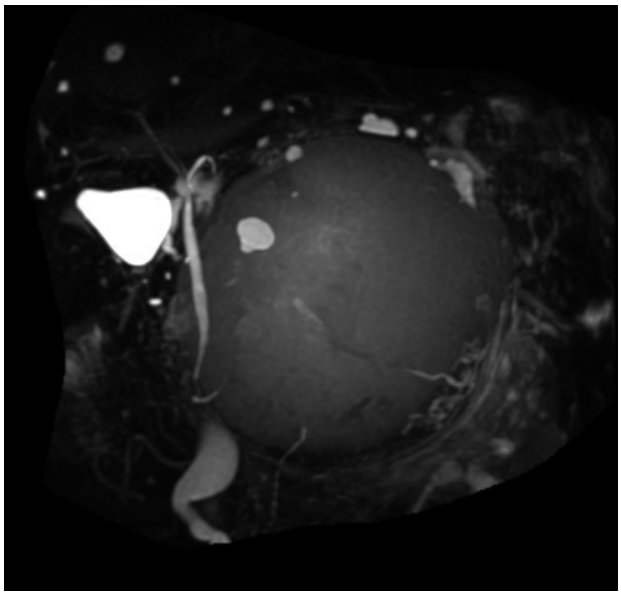

図 2: 腹部 MRCP 検査所見．肝嚢胞は 15cm に再増大した．肝嚢胞と胆道との明らかな交通は認めなかった．

以上より感染性肝嚢胞，胆石症に対し，単孔式内視鏡手術による肝嚢胞開窓術，胆嚢摘出術を行うこととした．

術式：開脚位．臍を縦方向に2cm切開し開腹，5mmの flexible scopeで腹腔内を観察しながら金属の吊り上げ鉤(図3A)を左肋骨弓を超えるまで挿入し，抗研式肩胛骨保持牽引器を用いて左頭側に腹壁を全層で吊り上げた．しかし嚢胞壁が巨大で，かつ腹壁に癒着し術野確保が困難であったため，まず経皮的穿刺排膿後に２ないし３本の鉗子および超音波凝固切開装置で癒着剥離を行った．そしてもう１本の吊り上げ鉤を肝円索の左側に挿入し右頭側に挙上し術野を確保した(図3B,C)．超音波凝固切開装置を用い炎症で肥厚した嚢胞壁を切開し開窓術を行った．開窓術終了後，吊り上げ鉤の位置を右肋骨弓と肝円索右側の胆嚢摘出の位置に変更し，型のごとく胆嚢摘出を行った．標本を臍部の小開腹創より摘出後，開窓部直上よりペンロースドレーンを留置し手術を終了した．手術時間は3時間38分（うち胆嚢摘出は62分），出血は100gであった．回収した膿汁は約1600mlで細胞診は陰性で，細菌培養は前回同様MRSAが検出された．

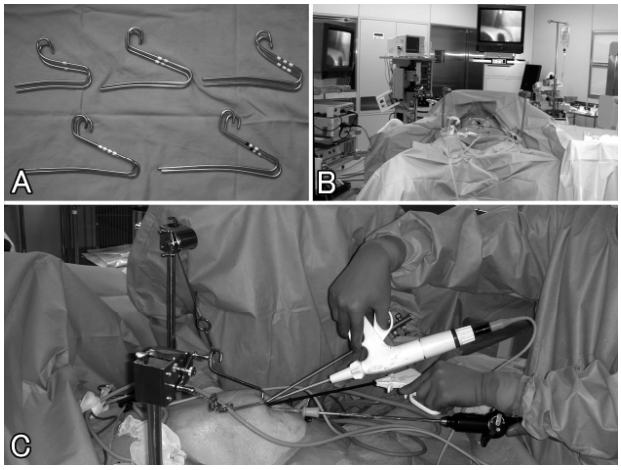

図 3: A: 西井式吊り上げ鉤．腹壁の吊り上げ部分の長さが 14-22cm あり，体型に合わせて適切な長さのものを使用する．B: 患者は開脚位とし，吊り上げ鉤を接続した牽引器のウインチを巻き上げ腹壁を吊り上げる．C: 5mm の flexible scope，２ないし３本の鉗子および超音波凝固切開装置等を用い手術を進める．

摘出標本：摘出した嚢胞壁は 95x40x10mm で，感染による化膿性炎症を伴う上皮の消失した単純嚢胞であった．明らかな悪性所見はなかった．また胆嚢は慢性胆嚢炎の所見であった．

術後経過：術後創感染およびドレーンよりの排膿が続いたため，術後２３日に退院となった．術後半年では肝嚢胞は 9mm 大と極めて縮小し，その後再発を認めていない．

考察

肝嚢胞は日常診療で比較的よく見られる疾患でその多くは治療対象とならないが，感染，出血，巨大化による圧迫症状などは治療の対象となる．治療法は超音波ガイド下経皮経肝ドレナージ[3]が主流だが，これに加えて無水エタノール[4]や塩酸ミノサイクリン[5]の注入を行うこともある．さらに，これら保存的治療の効果が乏しい場合には肝切除術[6]，嚢胞開窓術[7]などの手術療法の適応となる．

肝嚢胞の中でも感染性肝嚢胞は比較的まれな疾患であり，感染経路としては，胆道系，門脈系，菌血症による血行性，近隣の感染巣からの直接波及，外傷性，不明などが考えられている[8]．本症例ではMRSAが検出されており，MRSA尿路感染症の既往があることより，血行性感染が疑われる．

医学中央雑誌で1983年から2012年の30年間を会議録を除き検索すると，肝嚢胞の報告は1300例以上認めたのに対し，感染性肝嚢胞は41例のみである。そのうち手術療法を行った症例は10例で，腹腔鏡下手術を行った症例は5例[9-13]認めた．しかし本症例のように感染性肝嚢胞に対し，単孔式腹腔鏡手術を行った症例は認めなかった．

当院では西井式腹壁全層吊り上げ法[1]による単孔式腹腔鏡手術[2]を行っており，腹腔内の展開については，気腹法によるドーム型空間構築と比べると制限はあるものの，筋鈎を用いた「点」による吊り上げ法に比べると，二本の吊り上げ鉤により形成される「面」による吊り上げにより十分な空間が構築される．そして，気腹法による SILS port® などのプラットホームを用いる方法や low profile のトロッカーを用いた multi-trocar 法[14]と比べ，細径の鉤により臍部の小開腹創が左右に牽引されることにより，スペースに余裕が生まれ，鉗子操作の干渉が少なくなり，従来の鉗子を用いたパラレル法[14]にて手術が行える．そのうえ気腹を保つ必要が無いため，ガーゼの出し入れ，吸引，洗浄，標本の牽出等が術野を崩すことなく行える．実際，本症例では限られた腹腔内スペースでの癒着剥離操作を要したが，鉗子の干渉による操作困難は少なく，また，膿汁の吸引や大量の腹腔内洗浄が必要であったが，一度も術野が崩れることなく，ストレス無く手術を進めることができた．

結語

感染性肝嚢胞に対し，腹壁全層吊り上げ法による単孔式腹腔鏡手術にて肝嚢胞開窓術と胆嚢摘出術を同時に行った．本術式は胆嚢摘出術のみならず，肝嚢胞開窓術に対しても有効な術式と考えられた．

なお，本論文の要旨は第７３回日本臨床外科学会総会にて報告した．

文献

[1] 小原弘嗣，西井宏有，平井利幸他: 吊り上げ鉤を２本用いた腹腔鏡下胆嚢摘出術．外科治療, 77:731-735, 1997

[2] 下松谷匠，長門優，谷口正展他: 吊り上げ鉤を用いた腹壁全層吊り上げ法による単孔式腹腔鏡下胆嚢摘出術．日内視鏡外会誌, 16:757-761, 2011

[3] 大澤 武: 経皮経肝嚢胞穿刺吸引を施行した感染性肝嚢胞の 1 例．日本腹部救急医学会雑誌, 30:69-72, 2010

[4] 鈴村和大，藤元治朗: 経皮経肝ドレナージ・エタノー

ル注入が奏効した感染性肝嚢胞の 1 例. 日臨外会誌, 67:2670-2674, 2006

[5] 川瀬直登, 野田久嗣, 鈴木雄一朗他: 腹膜炎を併発した感染性巨大肝嚢胞の 1 例. 肝臓, 51:41-47, 2010

[6] 阿部徹, 小林正史, 日向理他: 肝切除により完治した感染性肝嚢胞の 1 例. 日臨外会誌, 72:2889-2893, 2011

[7] 村瀬茂, 平山亮一: 感染性肝嚢胞の 1 例. 日本外科系連合学会誌, 33:777-780, 2008

[8] 池田奈保子, 二村貢, 谷藤正人他: 胆管との交通を認めた感染肝嚢胞の 1 例. 胆と膵, 18:1227-1230, 1997

[9] 黒川勝, 田代聖子, 山本大輔他: 腹腔鏡下開窓術で治療した感染性肝嚢胞の 1 例.石川県立中央病院医学誌, 32:25-28, 2010

[10] Yamada T, Furukawa K, Yokoi K, et al: Liver Cyst with Biliary Communication Successfully Treated with Laparoscopic Deroofing: A Case Report.Journal of Nippon Medical School, 76:103-108, 2009

[11] 川崎篤史, 三松謙司, 大井田尚継他: 腹腔鏡天蓋切除術が有用であった巨大肝嚢胞の 1 例. 日本外科系連合学会誌, 32:799-802, 2007

[12] 植木智之, 谷口史洋, 加藤雅也他: 薬物療法後の感染性肝嚢胞に対して腹腔鏡下手術が有効であった 1 例. 日臨外会誌, 67:865-869, 2006

[13] 片山義雄, 切塚敬治, 西崎浩他: 肝嚢胞に対するミノサイクリン注入療法後に発生した胆道交通の 1 例. 神戸市立病院紀要, 38:57-59, 2000

[14] 山形基夫, 松田年, 高山忠利: 単孔式内視鏡手術の概念と現況. 消化器外科, 33:1355-1363, 2010