

— 症例報告 —

超高齢者の胃潰瘍による穿孔性腹膜炎に対し、
腹腔鏡下大網充填術を行った 1 例

村本 圭史¹⁾, 三宅 亨²⁾, 清水智治²⁾, 園田寛道²⁾, 植木智之²⁾,

貝田 佐知子²⁾, 山口 剛²⁾, 飯田 洋也²⁾, 谷 眞至²⁾

1) 滋賀医科大学 医師臨床教育センター

2) 滋賀医科大学 外科学講座

Laparoscopic Omental Patch Closure For Very Elderly Patient with Perforative
Peritonitis Due To Gastric Ulcer.

Keiji MURAMOTO¹⁾, Toru MIYAKE²⁾, Tomoharu SHIMIZU²⁾, Hiromichi SONODA²⁾,

Tomoyuki UEKI²⁾, Sachiko KAIDA²⁾, Tsuyoshi YAMAGUCHI²⁾, Hiroya IIDA²⁾ and Masaji TANI²⁾

1) Clinical Education Center for Physicians, Shiga University of Medical Science

2) Department of Surgery, Shiga University of Medical Science

要旨 高齢化と共に超高齢者に対する手術症例も増加している。今回我々は超高齢者の穿孔性腹膜炎に対し、腹腔鏡下に手術を行った 1 例を経験したので報告する。症例は 97 歳、女性。主訴は心窩部痛。昼食を摂取後、強い心窩部痛を認め、当院救急外来受診となった。既往歴は大動脈弁狭窄症、狭心症で低用量アスピリン内服中であった。来院時現症は意識清明で、体温は 38.1℃、腹部は膨満し、心窩部から上腹部中心に自発痛と圧痛を認め、腹部全体に筋性防御を認め、腸蠕動音は亢進していた。血液検査所見は WBC 8300/ μ l, CRP 2mg/dl と軽度の炎症反応の上昇を認めた。腹部単純 X 線写真、右側臥位正面像で腹腔内遊離ガスを認めた。腹部単純 CT 検査所見では腹腔内遊離ガスと腹水、胃噴門部から胃体上部の壁肥厚を認めた。以上より上部消化管穿孔、汎発性腹膜炎の診断で腹腔鏡下に手術を行った。術中所見では上腹部を中心に混濁した腹水を認め、小腸、大腸、十二指腸に明らかな穿孔部位を認めなかった。胃体上部前壁小弯側に胃壁の肥厚とその中心に pin hole 大の小孔を認めた。腹腔鏡下に大網充填術を行った。術後経過は術後 3 日目からリハビリテーションを開始し、術後 5 日目より経口摂取を始めた。経過良好で術後 23 日目に退院となった。本症例では超高齢者の上部消化管穿孔性腹膜炎に対し腹腔鏡下に緊急手術を施行し、術後合併症を認めなかった。積極的な術後リハビリテーションにより ADL の低下を認めること無く退院が可能であった。

キーワード：汎発性腹膜炎、腹腔鏡手術、超高齢者

はじめに

高齢化に伴い、高齢者の緊急手術が増加することが予想される。高齢者は併存症が多く、また、加齢による生理機能の低下や臓器予備能の低下から耐術能の低下が予想される。このことから、術後合併症や活動性

低下の危険性も高く、慎重な周術期管理が必要である。今回、我々は超高齢者の穿孔性腹膜炎に対し、腹腔鏡下に大網充填術を施行したので、若干の文献的考察と共に報告する。

Received: January 14, 2017. Accepted: March 7, 2017

Correspondence: 滋賀医科大学 医師臨床教育センター 村本 圭史

〒520-2192 大津市瀬田月輪町 keijim@belle.shiga-med.ac.jp

症例

患者: 97 歳 女性

主訴: 心窩部痛

家族歴: 特記事項なし

既往歴: 大動脈弁狭窄症、狭心症 (96 歳時に#13 の 90%狭窄に対し、ステント留置)、高血圧、脂質異常症
 常用薬: プラバスタチンナトリウム 10mg、ロサルタンカリウム 25mg、アスピリン 100mg、ランソプラゾール 15mg、フロセミド 10mg、酸化マグネシウム 660mg

生活歴: 機会飲酒、Activity of Daily Living (ADL) 自立、ECOG Performance Status (PS) 0

アレルギー: 特記すべきものなし

現病歴: 昼食を摂取後に心窩部痛を自覚し、当院救急受診となった。

入院時現症: 身長 130.2cm、体重 33.1kg、意識清明で Glasgow Come Scale (GCS) スコア (E4V5M6) であった。体温 38.1℃、脈拍 106 回/分、血圧 146/92 mmHg、呼吸数は 22 回/分で SpO₂ 98% (room air) であった。

入院時身体所見: 眼瞼結膜は蒼白認めず、眼球結膜に黄染を認めなかった。心音は整で、収縮期雑音を聴取した。呼吸音は清で肺雑音を認めなかった。腹部は膨満し、心窩部から上腹部中心に自発痛と圧痛を認めた。腹部全体に筋性防御を認めた。反跳痛は陽性、腸蠕動音は亢進していた。四肢に浮腫を認めなかった。

入院時血液生化学検査: Hb 9.7 mg/dl の貧血を認めた。白血球 8300/μL、CRP 2mg/dl と炎症反応の上昇を認め、BUN 26.2 mg/dl、CRE 1.11mg/dl と腎機能の悪化を認めた。静脈血中の Lactate 22 mg/dl であった(表 1)。

表 1 入院時血液検査所見

RBC	2.85	×10 ⁶ /μl	AST	21	IU/l
Hb	9.7	g/dl	ALT	35	IU/l
Ht	28.6	%	LDH	309	IU/l
WBC	8.3	×10 ³ /μl	pH	7.458	
PLT	163	×10 ³ /μl	pCO ₂	36	mmHg
CRP	2	mg/dl	pO ₂	69.2	mmHg
BUN	28.2	mg/dl	HCO ₃ ⁻	25.1	mmol/L
CRE	1.11	mg/dl	B.E.	1.8	mmol/L
Na	139	mEq/l	Lac(V)	22	mg/dL
K	4.4	mEq/l			
Ca	9.1	mg/dl			

腹部 X 線検査: 臥位で小腸ガス像と、腹腔内透過性の亢進を認め(図 1)、右側臥位で腹腔内遊離ガスを認めた(図 2)。

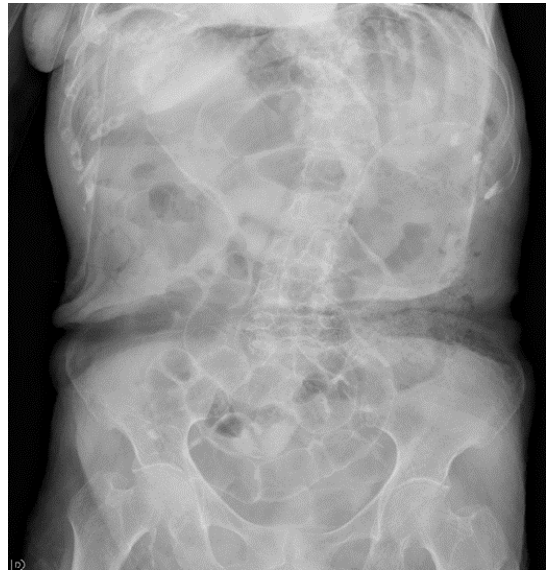

図 1. 腹部レントゲン所見

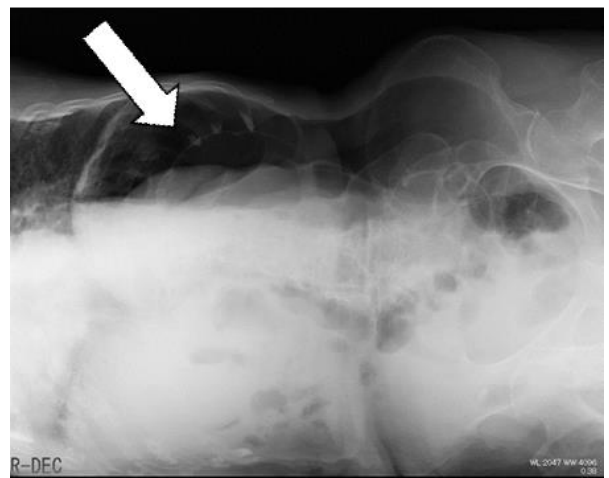


図 2. 腹部レントゲン所見

胸腹部単純 CT 検査: 上腹部を中心に腹腔内遊離ガスを認めた(図 3)。胃噴門部から胃体上部にかけて壁肥厚を認め、Douglas 窩に腹水貯留を認めた(図 4)。

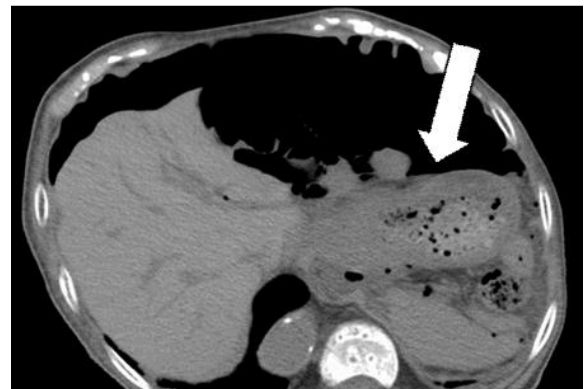

図 3. 腹部単純 CT 検査所見

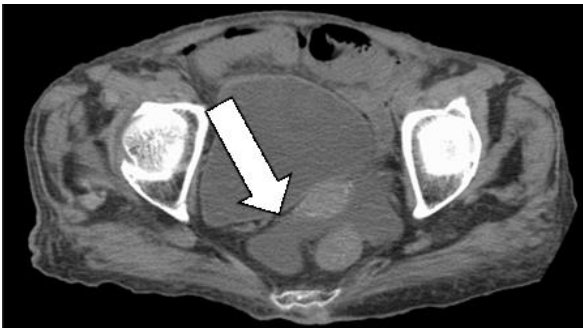

図 4. 腹部単純 CT 検査所見

以上より穿孔性腹膜炎、上部消化管穿孔疑いで緊急手術を行った。

手術所見:全身麻酔下に腹腔鏡下手術を行った。臍部から 12mm のポートを、臍レベルの左右鎖骨中線上に 5mm のポートをそれぞれ挿入した。腹腔内を観察すると上腹部を中心に混濁した腹水を認め (図 5)、胃体上部前壁小弯側に胃壁の肥厚と pin hole 大の小孔を認めた (図 6)。小腸、大腸、十二指腸に明らかな穿孔部位を認めなかった。術中上部消化管内視鏡を行い、胃内腔側から潰瘍性病変と中心に穿孔部位を確認した。腹腔鏡下に大網充填術を施行し、腹腔内を温生理食塩水 5L で洗浄を行い、左右横隔膜下と Douglas 窩にドレーンを留置し、手術を終了した (図 7)。

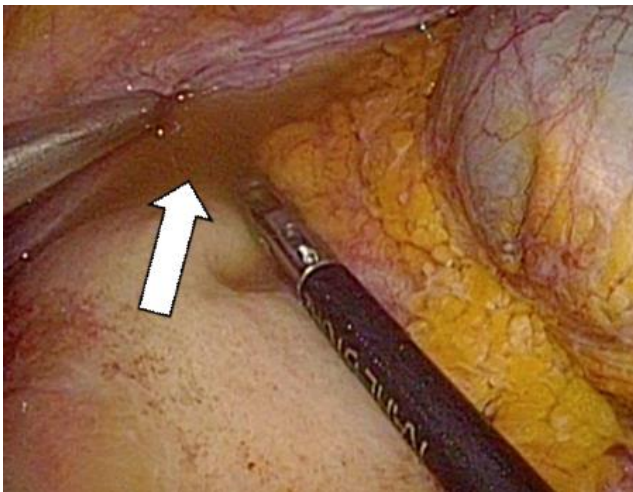


図 5. 手術所見

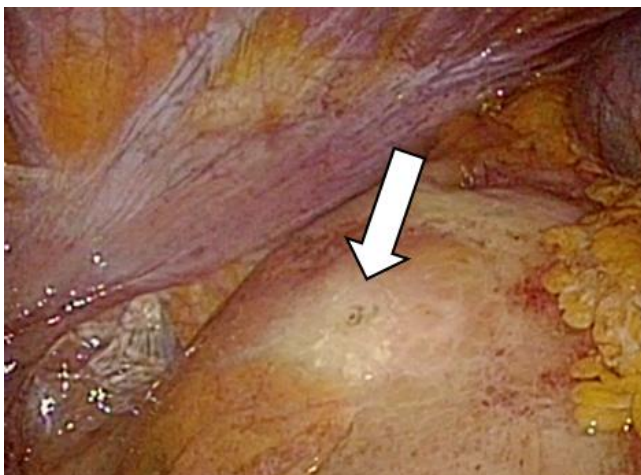


図 6. 手術所見

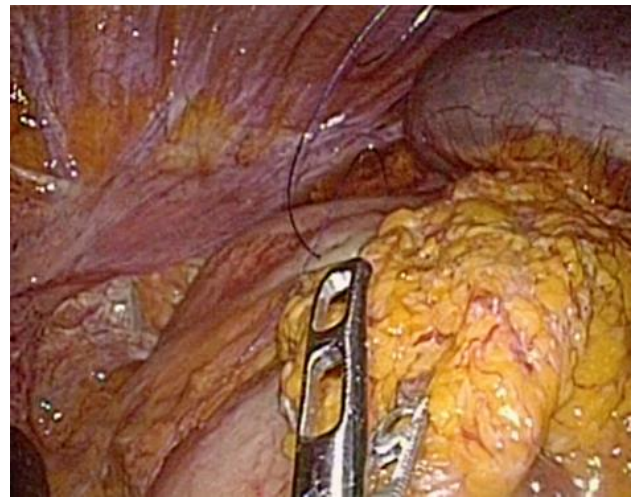

図 7. 手術所見

術後経過:超高齢者の緊急手術であることから術後 ICU 管理とした。術後出血を認めず、術翌日に ICU 退出となった。術後プロトンポンプインヒビターの投与を行い、抗菌薬はセフメタゾールナトリウム 1g/日、10 日間の投与を行った。術中、術後の腹水培養は陰性であった。早期離床を促す目的で、術後 3 日目からリハビリテーションを開始した。術後 5 日目から食事開始となった。術後 12 日目に上部消化管内視鏡施行し、治癒過程にある A2 の胃潰瘍を認めた (図 8)。

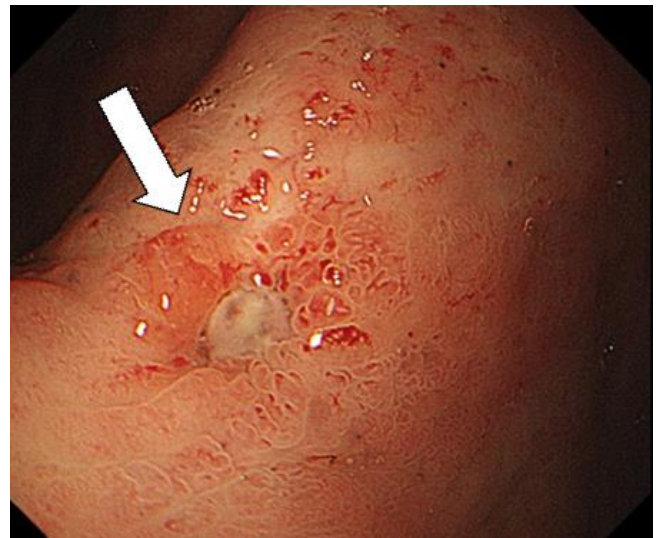

図 8. 術後内視鏡所見

術後 23 日目に術後経過良好で退院となった。退院時 PS は 0 であった。

考察

日本の総人口は 1 億 2711 万人であり、60 歳以上の高齢者は 3392 万人(26.7%)と年々上昇を続けている [1]。75 歳以上は後期高齢者と区分され、その中でも 85 歳以上の超高齢者は 515 万人(平成 28 年 7 月 1 日現在)である [2]。今後、高齢者の人口増加に伴い、85 歳を超える超高齢者に対する緊急手術も増加すると考えられる。超高齢者は加齢に伴う併存症の増加や、心肺機能、免疫機能の低下、また、緊急手術では十分な術前検査を行うことが難しいことから、高齢者の緊急手術におけ

る周術期リスクは高いと考えられる。

胃潰瘍の好発年齢は 40～50 歳代の中老年層であるが、十二指腸潰瘍は 10～20 歳代の若年者に多い[3]。高齢者潰瘍では女性の比率が高く、NSAIDs 潰瘍の発症リスクが若年者に比して著明に高いとされている[4]。

超高齢者（85 歳以上）における消化管穿孔について医中誌で「超高齢者」「消化管穿孔」をキーワードとして検索したところ、1992 年 8 月から 2015 年 12 月まで 22 症例の報告があった(会議録除く)。平均年齢は 94.5 歳で、男性 6 例 (27%)、女性 16 例 (73%) であり、平均寿命の長さを反映し、女性に多く、本例も女性であった。併存症としては高血圧、心房細動、虚血性心疾患など心血管系の報告を多く認めた。本症例でも狭心症に対するステント治療、高血圧、大動脈弁狭窄症と、心血管系の既往歴があり、100mg の低用量アスピリンを投与中であった。75mg の低用量アスピリン内服でもオッズ比で 2.3 の消化管出血のリスク上昇があるが、一方で、急性心筋梗塞患者の再梗塞の発生を 49%低下させるため、低用量アスピリン内服は急性心筋梗塞既往のある患者には必要であると考えられる[5]。本症例ではプロトンポンプインヒビターの併用下において、胃潰瘍の穿孔を認めた。低用量アスピリン投与中は抗潰瘍薬を投与中であっても、胃穿孔のリスクを考慮する必要があると考えられた。穿孔部位別は大腸 12 例 (55%)、小腸 5 例 (23%)、胃 3 例 (14%)、食道 1 例 (4%)、十二指腸 1 例 (4%) と大腸穿孔が多く、胃穿孔は 14%と 3 番目であった。本症例では疼痛部位が上腹部中心であったこと、また、腹部 CT で上腹部中心に腹腔内遊離ガスを認めたこと、胃壁の肥厚を認めたことから、高齢者では稀ではあるが、術前診断として上部消化管穿孔を第一に考えた。穿孔の原因は特発性 8 例 (36%)、腫瘍 4 例 (18%)、憩室炎 3 例 (14%)、薬剤性 3 例 (14%)、GERD 1 例 (4%)、気腫性胆嚢炎 1 例 (4%)、PTP シート誤飲 1 例 (4%)、イレウス 1 例 (4%) であった。特発性が最も多く、高齢者の組織の脆弱性を反映したものと考えられた。腫瘍による穿孔が 18%と多く、胃潰瘍穿孔は 1 例(4%)と高齢者では稀であった。本症例では胃癌の穿孔も考慮し、術中内視鏡を行うことで、胃癌による穿孔を除外することが可能であった。治療方法は外科手術が 19 例 (86%)、保存的加療が 3 例 (13%) であり、多くで外科手術がなされており、保存的加療は少数であった。

「消化性潰瘍診療ガイドライン 2015」では外科的治療の適応は発症後時間経過が長い、腹膜炎が上腹部に限局しない、腹水が多量、胃内容物が大量、年齢が 70 歳以上[6]、重篤な併存疾患がある、血行動態が安定しない場合とされている[7]。本症例は 97 歳であり、汎発性腹膜炎であったことからガイドラインに準じた治療であった。超高齢者であることから、周術期リスクが高いことが予想され、汎発性腹膜炎であること、加齢による創傷治癒遅延、免疫能の低下により穿孔部の

閉鎖遅延、膿瘍形成などの重症化の危険性、プロトンポンプインヒビター投与中の発症であることを考慮し、早期に手術加療を行った。結果的に穿孔部は pin hole 大の小孔であったことから、胃管によるドレナージと絶飲食、抗潰瘍薬、抗菌薬の投与による保存的加療も考えられるが、治療期間の遷延、膿瘍形成や状態悪化による急変の可能性もあり、保存的治療下では慎重な経過観察ともに、改善が認められない場合は速やかに外科的治療を行う必要があると考えられた。消化性潰瘍に対する術式は腹腔洗浄ドレナージ、穿孔部閉鎖、大網被覆であり[6]、本症例も同術式を施行した。

高齢者に対する外科手術は外科侵襲からの回復遅延により、術後合併症や退院時の ADL の低下、入院期間の遷延となる可能性がある。遠藤らは超高齢者に対し、術後早期からの理学療法をおこない、呼吸器合併症を予防することが重要であるとしている[8]。本症例においても術後 3 日目からリハビリテーションを開始することで、PS が低下すること無く、術後 23 日目に退院が可能であった。

今回我々は超高齢者の胃穿孔に対し、腹腔鏡手術を行った 1 例を経験した。超高齢者の汎発性腹膜炎であったが腹腔鏡による低侵襲手術と積極的なリハビリテーションを含む術後管理により、合併症無く退院することが可能であった。

文献

- [1] 内閣府政策統括官：平成 27 年年度 高齢化の現状と将来像。平成 28 年版高齢者社会白書。東京
- [2] 「人口推計」(総務省統計局)
- [3] 浅香 正博, 菅野 健太郎, 千葉 勉. カラー版消化器病学 基礎と臨床 初版. 西村書店. 658-665, 2013
- [4] 溝上 裕士, 岩本 淳一. 高齢者胃潰瘍の疫学. 日本臨床 68 巻 11 号 Page1973-1977(2010.11).
- [5] 辻 晋吾. 高齢者の消化性潰瘍. 医学のあゆみ (0039-2359)210 巻 5 号 Page495-499(2004.07)
- [6] Trevor J. Crofts, M.S., Kenneth G.M. Park, M.B., Ch.B., Robert J.C. Steele, M.D., Sydney S.C. Chung, M.D., and Arthur K.C. Li, M.D. A Randomized Trial of Nonoperative Treatment for Perforated Peptic Ulcer. N Engl J Med 1989; 320:970-973 April 13, 1989.
- [7] 日本消化器病学会. 消化性潰瘍診療ガイドライン 改定第 2 版. 南江堂. 166-167,170-172,182-184, 2015.
- [8] 遠藤 千穂, 南 裕太, 渡邊 純・他:救急手術で救命した 99 歳大腸穿孔の 1 例. 日本臨床外科学会雑誌 75 巻 4 号 Page987-991, 2016.
- [9] 鎌田 順道, 小泉 正樹, 加納 恒久・他. Calcium polystyrene sulfonate が原因となった超高齢者 S 状結腸穿孔の 1 例. 外科 77(13): 1575-1578, 2015.
- [10] 福山 充俊, 黒田 武志, 木下 貴史・他: 90 歳代超高齢者に対して腹部緊急手術を施行した 2 例. 四国医学雑誌 65 巻 1-2 号 Page34-38, 2009.
- [11] 藤田 敏忠, 生田 肇, 明松 智俊. 超高齢者に発症した特発性小腸穿孔の 1 例. 日本腹部救急医学会雑誌 29 巻 4 号 Page671-674, 2009.
- [12] 平井 栄一, 瀬下 明良, 曾我 直弘・他: 十二指腸潰瘍穿孔と気腫性胆嚢炎穿孔を併発した超高齢者の 1 例. 臨床と研究 85 巻 7 号 Page1030-1032, 2008.

- [13] 永生 高広, 高橋 学, 小笠原 和宏・他: 超高齢者大腸穿孔の1例. 臨床外科 (0386-9857) 63 巻 1 号 Page139-141, 2008.
- [14] 藤原 理朗, 中林 愛晶, 前田 肇. Press-through-package 包装誤飲による超高齢者小腸穿孔の1例. 日本臨床外科学会雑誌 66 巻 11 号 Page2716-2720, 2005
- [15] 日江井 賢, 松崎 安孝, 弥政 晋輔・他: 100 歳女性の特発性直腸穿孔緊急手術の1例. 日本臨床外科学会雑誌 58 巻 9 号 Page2099-2101, 1997.
- [16] 神崎 雅樹, 武藤 雄太, 吉野内 聡・他: 超高齢者(104 歳女性)大腸穿孔の1手術例, 同愛医学雑誌, 26(1): 71-73, 2010.
- [17] 遠近 直成, 上地 一平, 北村 宗生・他: 保存的に治療し得た超高齢者消化管穿孔(胃および結腸)の2例, 高知市雑誌, 15(1): 172-176, 2010.
- [18] 山本 武司, 森田 晋介, 高田 孝好・他: 超高齢者の特発性大腸穿孔の一例. 兵庫県全外科医会誌 41 巻 3 号 Page18-20, 2007.
- [19] 石川 忠雄, 田上 廣一郎, 吉田 典正・他: 小腸穿孔にて緊急開腹術を施行した回腸 malignant lymphoma の1例. 東三医学会誌 20 号 Page32-33, 1998.
- [20] 田中 稔, 蔵屋敷 隆二, 西田 保二・他: 心不全及び腎不全を伴う超高齢者結腸穿孔の一治験例, 群馬医学 56 号 Page252-256, 1992.
- [21] 米沢 圭, 下松谷 匠. 超高齢者にみられた早期胃癌穿孔の1例. 兵庫県全外科医会誌 41 巻 3 号 Page18-20, 2007.
- [22] 藤田 知之, 望月 靖弘, 牛山 俊樹・他: 保存的治療で治癒した逆流性食道炎による食道穿孔の1例. 日本臨床外科学会雑誌 61 巻 2 号 Page352-355, 2002.
- [23] 奈良 岳志. 超高齢者での小腸穿孔緊急手術後の全身性炎症反応症候群に伴う急性肺障害にシベレスタットナトリウムが奏効した1例. 新薬と臨床 55 巻 12 号 Page1918-1921, 2006.
- [24] 島山 悟, 親松 学, 佐藤 賢治・他: 非ステロイド系抗炎症剤が原因と考えられた大腸穿孔の1例. 日本臨床外科学会雑誌 65 巻 2 号 Page424-428, 2004.
- [25] 中島 弘樹, 根本 雅明, 前田 光久・他: 100 歳男性に発症した回腸憩室穿孔性腹膜炎の1治験例. 手術 54 巻 6 号 Page855-858, 2000.
- [26] 三木 章大, 湯浅 康弘, 増田 有理・他: 97 歳女性、大腸穿孔の1救命例. 徳島赤十字病院医学雑誌 18 巻 1 号 Page84-87, 2013.
- [27] 高橋 英幸, 栗栖 茂, 八田 健・他: 超高齢者(100 歳以上)3 例に対する手術経験. 四国医学雑誌 68 巻 1-2 号 Page45-52, 2013.
- [28] Hanazaki Kazuhiro, Makiuchi Akiko, Igarashi Jun, et al. 特発性直腸穿孔による糞便性腹膜炎 93 歳女子の外科的治療. 長野赤十字病院医誌 11 巻 Page24-27, 1997.