滋賀医大誌　31(1)，43-46

— 症例報告—

Covered stent 留置により臓器血流温存しつつ治癒しえた胃癌術後膵液瘻に伴う脾仮性動脈瘤の一例

村本　圭史[1)], 貝田　佐知子[2)], 山口　剛[2)], 竹林　克士[2)], 植木　智之[2)], 三宅　亨[2)]
前平　博充[2)], 北村　直美[2)], 飯田　洋也[2)], 園田　寛道[2)], 森　毅[2)], 清水　智治[2)]
園田　明永[3)], 大田　信一[3)], 新田　哲久[3)], 村田　喜代史[3)], 谷　眞至[2)]
1)　滋賀医科大学 医師臨床教育センター
2)　滋賀医科大学 外科学講座
3)　滋賀医科大学　放射線医学講座

Successful treatment of splenic pseudoaneurysm after gastrectomy by covered stent placement.

Keiji MURAMOTO[1)], Sachiko KAIDA[2)], Tsuyoshi YAMAGUCHI[2)], Katsushi TAKEBAYASHI[2)]
Tomoyuki UEKI[2)], Toru MIYAKE[2)], Hiromitsu MAEHIRA[2)], Naomi KITAMURA[2)], Hiroya IIDA[2)],
Hiromichi SONODA[2)], Tsuyoshi MORI[2)], Tomoharu SHIMIZU[2)], Akinaga SONODA[3)]
Shinichi OHTA[3)], Norihisa NITTA[3)], Kiyoshi MURATA[3)] and Masaji TANI[2)]
1) Clinical Education Center for Physicians, Shiga University of Medical Science
2) Department of Surgery, Shiga University of Medical Science
3) Department of Radiology, Shiga University of Medical Science

要旨　症例は 70 歳代男性。前医にて胃癌 cT1b(SM) N0 M0 cStage ⅠA に対して幽門側胃切除術（D1+郭清、Billroth Ⅰ法再建）を施行し、術後 15 日目に発症した縫合不全、汎発性腹膜炎に対して大網充填、腹腔内ドレナージ、腸瘻造設術を施行した。再手術後より術後膵液瘻を認め、再手術後 9 日目の腹部造影 CT にて脾仮性動脈瘤を指摘され、再手術後 26 日目に当院に搬送となった。当院での精査の結果、脾仮性動脈瘤は入院前日から 24 時間で最大径 14 mm から 33 mm と急速に増大しており、緊急血管内治療の適応と判断した。ただし幽門側胃切除術後の残胃血流を考慮し、脾仮性動脈瘤の塞栓を行うと残胃の血流が確保できない可能性があると判断し、脾動脈内に covered stent を留置することとした。ステント留置後はアスピリン、クロピドグレル 2 剤内服による抗血小板療法によりステント内の血栓形成を予防した。ステント留置後 3 日目で離床可能となり 7 ヶ月経過後も閉塞等の合併症なく外来経過観察中である。

キーワード：covered stent、仮性動脈瘤、膵液瘻

はじめに

胃癌術後の膵液瘻は日常診療でもしばしば経験する合併症であり、原因は縫合不全によるものや膵周囲のリンパ節郭清、膵合併切除などに伴うものがある。膵液瘻に起因する合併症の中でも仮性動脈瘤出血は大量の腹腔内出血をきたし致死的となる可能性があるため、緊急的な治療が必要となる。今回、脾仮性動脈瘤に対して covered stent を留置し奏功した 1 例を経験したので若干の文献的考察を加えて報告する。

症例

患者: 74 歳　男性
主訴: 上腹部痛
家族歴 ： 特記事項なし

Received January 12, 2018.　Accepted September 26, 2018.
Correspondence: 滋賀医科大学　外科学講座　村本　圭史
〒520-2192 大津市瀬田月輪町　keijim@belle.shiga-med.ac.jp

既往歴 ：気管支喘息
常用薬：トロンビン 30,000 単位、芍薬甘草湯エキス 15 g、アルギン酸ナトリウム 3 g
生活歴 ：Activity of Daily Living (ADL)自立、ECOG Performance Status (PS) 0
アレルギー: なし
現病歴 ：前医にて胃癌 cT1b(SM) N0 M0 cStage IA に対して開腹幽門側胃切除術(D1+リンパ節郭清、Billroth I 法再建)を施行し、術後 15 日目に発症した縫合不全、汎発性腹膜炎に対して大網充填、腹腔内ドレナージ、腸瘻造設術を施行した。再手術後より術後膵液瘻を認め、再手術後 9 日目の腹部造影 CT にて最大径 10 mm 脾仮性動脈瘤を指摘され、2 週間後の CT にて最大径が 14 mm と増大したため、血管内治療が可能である当院に搬送となった。
入院時現症 ：身長 158.0 cm、体重 45.4 kg、BMI 18.7 kg/m^2。Japan Coma Scale (JCS):I-0 であった。体温 37.6 ℃、脈拍 85 回/分、血圧 123/68 mmHg、呼吸数 24 回/分、SpO2 98%（room air）であった。
入院時身体所見：腹部は平坦、軟で上腹部に圧痛を認めた。膵頭部上縁に留置されたドレーンより緑色腸液様排液、経鼻胃管より暗赤色排液を認めた。
入院時血液生化学検査：白血球 21,500 /μl、CRP 8.55 mg/dl と炎症反応の上昇を認めた。
入院時腹部造影 CT 検査：残胃背側、脾動脈周囲に血腫を伴う最大径 33 mm の仮性動脈瘤出血（図中→）を認めた（図 1,2)。

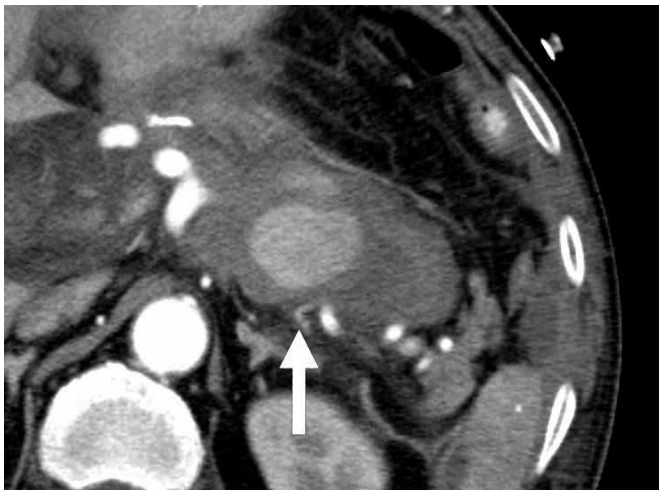

図 1．　腹部造影 CT 所見

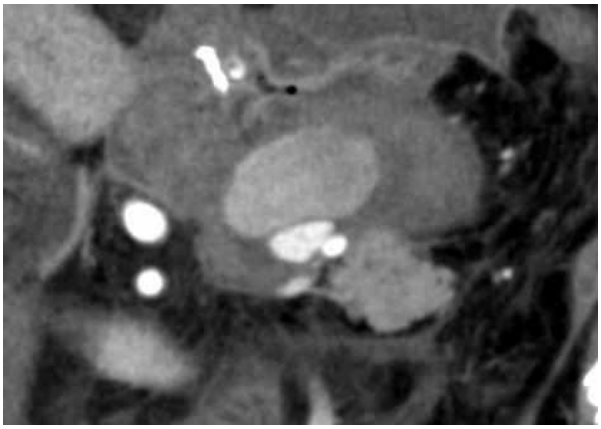

図 2.　腹部造影 CT 所見

血管造影検査：脾動脈に仮性動脈瘤（図中▲）を認めた。動脈瘤より造影剤漏出を認めた。脾仮性動脈瘤の遠位側には後胃動脈（図中→）が分岐していた（図 3)。

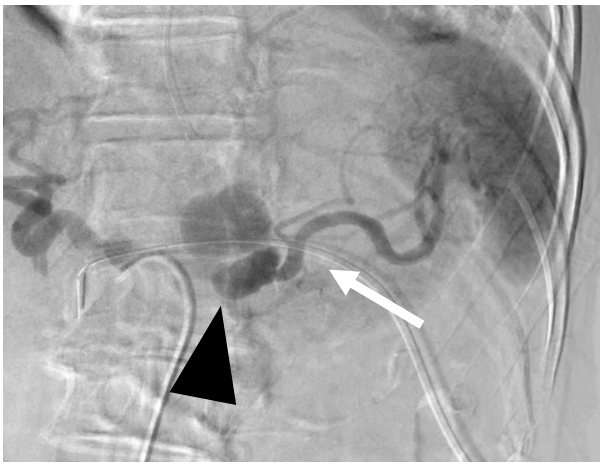

図 3.　血管造影所見

covered stent 留置：後胃動脈近位側の仮性動脈瘤内に covered stent（図中[）を留置した。ステントの遠位端は後胃動脈分岐部（図中→）手前とした。ステント留置後に仮性瘤内への造影剤漏出がないことを確認した。末梢の脾動脈、後胃動脈の造影を認め、脾臓、残胃への血流は良好であった（図 4)。

図 4. covered stent 留置

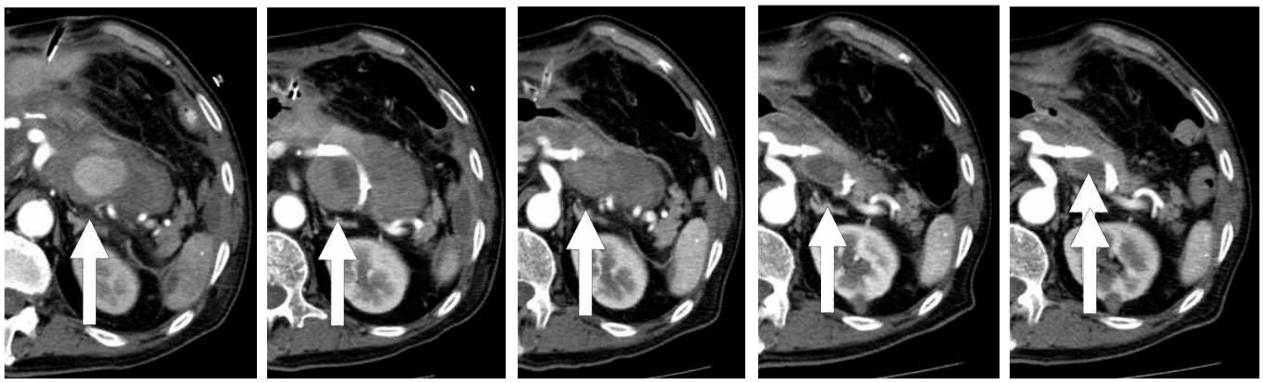

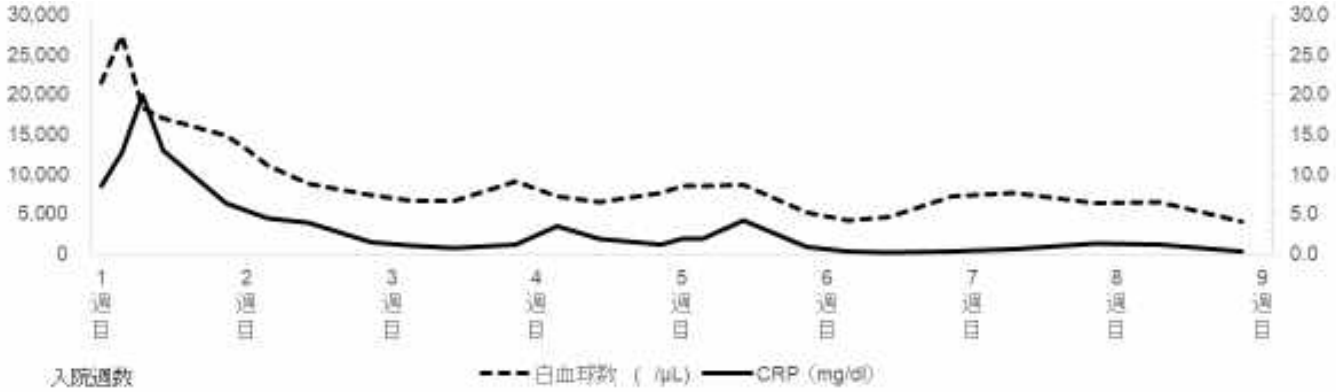

図 5　入院後臨床経過
上：入院後週毎の脾臓仮性動脈瘤（→）の CT 画像推移、下：白血球値、CRP 値推移

臨床経過：入院第 2 病日（胃切除術後 42 日目）に脾仮性動脈瘤に対して covered stent (GORE VIABAHN Endprosthesis® 内径 6 mm 長さ 50 mm)を留置し、ヘパリン 15000 単位/日投与による抗凝固療法を開始した。第 8 病日での腹部造影 CT では脾動脈からの造影剤の血管外漏出を認めなかった。第 16 病日よりアスピリン 100 mg、クロピドグレル 75 mg 内服による抗血小板療法に切り替えた。経過中に動脈瘤からの再出血、stent の閉塞や位置異常は認めず、CT での血腫の縮小を認めた。入院第 51 病日に経過良好で退院となった。現在留置後 7 ヶ月経過しているが、アスピリン 100 mg 内服下で再出血、ステント閉塞を認めず、外来にて経過観察中である。

考察

Nakagawa らの 1999 年から 2012 年までの開腹胃切除術 539 例を検討した報告によると術後膵液瘻、縫合不全をきたした症例はそれぞれ 25 例（5 %）、22 例（4 %）であり、そのうち Clavien-Dindo 分類で Grade IIIa 以上のものはそれぞれ 13 例（2 %）、16 例（3 %）であった[1]。また、矢島らの胃癌術後膵液瘻 56 例の検討によると仮性動脈瘤出血を来したものは 3 例（5 %）であり、内 1 例（2 %）は死亡に至った[2]。Li らの報告によれば、胃癌術後に仮性動脈瘤出血をきたす確率は 0.17 %であるとされている[3]。

手術と interventional radiology (IVR)に分かれる。再開腹手術では腹腔内の炎症による癒着から良好な視野が得られず、出血源の同定が困難な可能性がある。近年、血管内治療技術が進歩し、機器の開発が発展したことからも IVR による処置が行われることが多くなっており、中でも経カテーテル的動脈塞栓術（TAE）が広く行われている[4]。しかし、動脈塞栓術には側副血行路形成による再出血、感染による膿瘍形成、臓器壊死などの合併症のリスクがあり、動脈塞栓後に外科的手術への移行を必要とすることもある[5]。

本邦では膵頭十二指腸切除術術後の仮性動脈瘤に対しての血管内ステント留置の症例報告は増えているが、胃癌症例での適応例は少ない。医学中央雑誌にて「胃切除」「仮性動脈瘤」をキーワードに検索した結果、1999 年から 2017 年までに 7 例の報告があった（表 2）。出血部位は固有肝動脈が 3 例（43 %）で最も多かった。術式は幽門側胃切除が 3 例（43 %）、胃全摘が 4 例（57 %）であり、胃全摘のうち 2 例（28 %）で膵体尾部合併切除を行っていた。治療は TAE が 5 例（71 %）、TAE 後再手術移行が 1 例（14 %）、再手術が 1 例（14 %）であり、自験例を除いて covered stent 留置を行ったものはなかった。

covered stent は動脈瘤の止血を行うと同時に臓器血流を温存することが可能な手技であるが、一方で本症例のような縫合不全、膵液瘻による仮性動脈瘤の場合、特にステント挿入手技による動脈瘤破綻の可能性に留意しなければならない。縫合不全の感染、膵液の化学

報告年度	報告者	年齢	性別	術式	リンパ節郭清	再建	部位	径（mm）	発症日数	処置	転帰	在院日数
2017	自験例	74	男	DG	D1＋	B-I	SA	33	26	Stent	退院	101
2017	森本[6]	77	男	TG	D2	R-Y	PSPDA	20	6	TAE	退院	45
2015	西居[7]	72	男	TG	不明	R-Y	PHA	60	84	TAE	退院	不明
2013	久保[8]	81	男	LATG	D1＋	R-Y	PHA	不明	19	TAE	退院	87
2012	橋本[9]	81	男	LADG	D1＋	R-Y	ASPDA	13 x 10	25	TAE	退院	44
2011	木田[10]	74	女	DG	D2	B-I	PHA	不明	12	TAE	退院	83
2001	笹屋[11]	69	男	TG,DP	不明	R-Y	CHA	41 x 30	15	TAE→再手術	退院	155
2001	笹屋[11]	64	男	TG,DP	不明	R-Y	CHA	30	8	再手術	退院	349
1999	山吉[12]	56	男	TG	D2	R-Y	SA	30 x 25	60	TAE	退院	129

表 1　本邦における胃切除術後の仮性動脈瘤報告例

的刺激による炎症で仮性動脈瘤周辺の血管壁は脆弱であると予想され[13]、これにステント圧着時のバルーン拡張などによる物理刺激が加わることで動脈瘤が破綻すると考えられる。また、ステント留置後の閉塞も問題となる。膵頭十二指腸切除術後の症例 10 例を検討した仲野らの報告[14]によると閉塞をきたしたものは 1 例（10 %）であり、血栓予防の抗凝固・抗血小板療法を行ったものは 3 例（30 %）であった。

腹部動脈の仮性瘤に対してステント留置を行った症例報告は本邦において少なく、冠動脈や他の小動脈と同様にステント部分の血栓閉塞の危険度は未だ不明である。ただし、腹部動脈では特に小血管、蛇行血管の症例が多い点からステント内狭窄・血栓リスクは高いと考えられ、抗血栓療法は重要であると考えられる[15]。

本症例では後胃動脈より近位での仮性動脈瘤出血であり、TAE で止血を得るためには脾動脈近位部での閉塞が必要となる。しかし、TAE を施行すれば残胃、脾臓への血流低下をきたす可能性が高いため、炎症による血管の脆弱性を考慮した上で慎重に留置位置を検討し、covered stent による治療を行った。また、ステント内血栓による閉塞予防のためにアスピリンとクロピドグレル内服による抗血小板療法を行い、ステント留置後も閉塞をきたすことなく管理することが可能であった。

結語

胃癌術後縫合不全による膵液瘻に伴う脾仮性動脈瘤に対して covered stent 留置が奏功した 1 例を経験したので文献的考察を加えて報告した。仮性動脈瘤出血に対するステント留置に関する報告は未だ少ないが、有効な治療法の 1 つとなる可能性が示唆された。

文献

[1] M Nakagawa, K Kojima, M Inokuchi. Identification of frequency, severity and risk factors of complications after open gastrectomy: Retrospective analysis of prospectively collected database using the Clavien-Dindo classification. J Med Dent Sci, 63 : 53 - 59, 2016.

[2] 矢島和人，岩崎善毅，高橋慶一．胃癌術後の膵液瘻の現状と難治化・重症化因子の検討．日本腹部救急医学会雑誌, 35(5)：549-555，2015.

[3] Li Z, Jie Z, Liu Y, et al. Management of delayed hemorrhage following radical gastrectomy forgastric carcinoma patients. Hepatogastroenterology 59: 2016 - 2019, 2012.

[4] 小川善久，滝澤謙治，中島康雄．消化管出血に対する IVR．消外, 32：1823-1829, 2009.

[5] 須藤　広誠、岡野　圭一、柿木　啓太郎．慢性膵炎に伴う脾仮性動脈瘤に対して動脈塞栓術施行後に Frey 手術を施行した 1 例．膵臓, 26：544~548, 2011.

[6] 森本昌樹，栗栖泰郎，永井聡．広範囲 TAE で止血した胃全摘後の後上膵十二指腸動脈瘤破裂の 1 例．日臨外会誌, 78（4）：693-697，2017.

[7] 西居孝文，小坂錦司，内間恭武．胃全摘術後の仮性動脈瘤が腸管内に穿破した 1 例. 臨床と研究, 92 (5):117- 120（649 -652）, 2015.

[8] 久保博一，國崎主税，大西宙．胃癌術後仮性動脈瘤が破裂し救命しえた 1 例．日本腹部救急医学会雑誌, 33 (6)：1071-1075，2013.

[9] 橋本佳和，比企直樹，布部創也．腹腔鏡下胃切除後の膵十二指腸動脈瘤十二指腸穿破の 1 例．日臨外会誌 73(4)，852 - 856，2012.

[10] 木田裕之，井上晴洋，里館均．胃癌術後に形成された固有肝動脈瘤に対して interlocking detachable coil を用いた瘤内塞栓術が有効であった 1 例．日本消化器外科学会雑誌, 44(2):205-212, 2011.

[11] 笹屋高大，山口晃弘，磯谷正敏．胃全摘膵体尾部脾合併切除術後の膵液瘻により腹腔内大量出血をきたした 2 例．日臨外会誌, 62 (11):2776-2779, 2001.

[12] 山吉隆友，下山孝俊，山下秀樹．胃全摘術後に脾動脈仮性動脈瘤を生じ大量吐血を来した 1 例．日臨外会誌, 60 (10): 2721-2725, 1999.

[13] 谷合信彦，田尻孝，吉田寛．血管系 IVR　消化管・腹腔内動脈性出血に対する動脈塞栓術．消化器外科，26(13):1881-1887，2003.

[14] 仲野哲矢，皆川昌広，高野可赴．膵頭十二指腸切除術後の仮性動脈瘤出血に対する Stent-assisted coiling．胆と膵, 37 (5): 461 – 465, 2016.

[15] R. Loffroy, P.Rao, S. Ota, et al. Packing Technique for Endovascular Coil Embolisation of Peripheral Arterial Pseudo-aneurysms with Preservation of the Parent Artery: Safety, Efficacy and Outcomes. Eur J Vasc Endovasc Surg 40: 209-215,2010.